Tibia vara blount

Bis zu welchem Alter ist eine irreparable Schädigung zu vermeiden?

sanitätshaus
püttmann

Im 3. Lebensjahr entwickelt sich der mediale Femurkondylus.

Hierdurch entsteht Druck auf die mediale Tibia, was dann bei einer Tibia vara zur Bildung einer irreparablen Schädigung führen kann.

sanitätshaus
püttmann

Ein vermehrtes kleinkindliches O-Bein sollte deshalb spätestens zum Ende des zweiten Lebensjahres kontrolliert und therapiert werden.

sanitätshaus
püttmann

Wir zeigen das an einem Beispiel.

Kindliches O-Bein im Alter von 24 Monaten

(Bild im Liegen, gehalten)

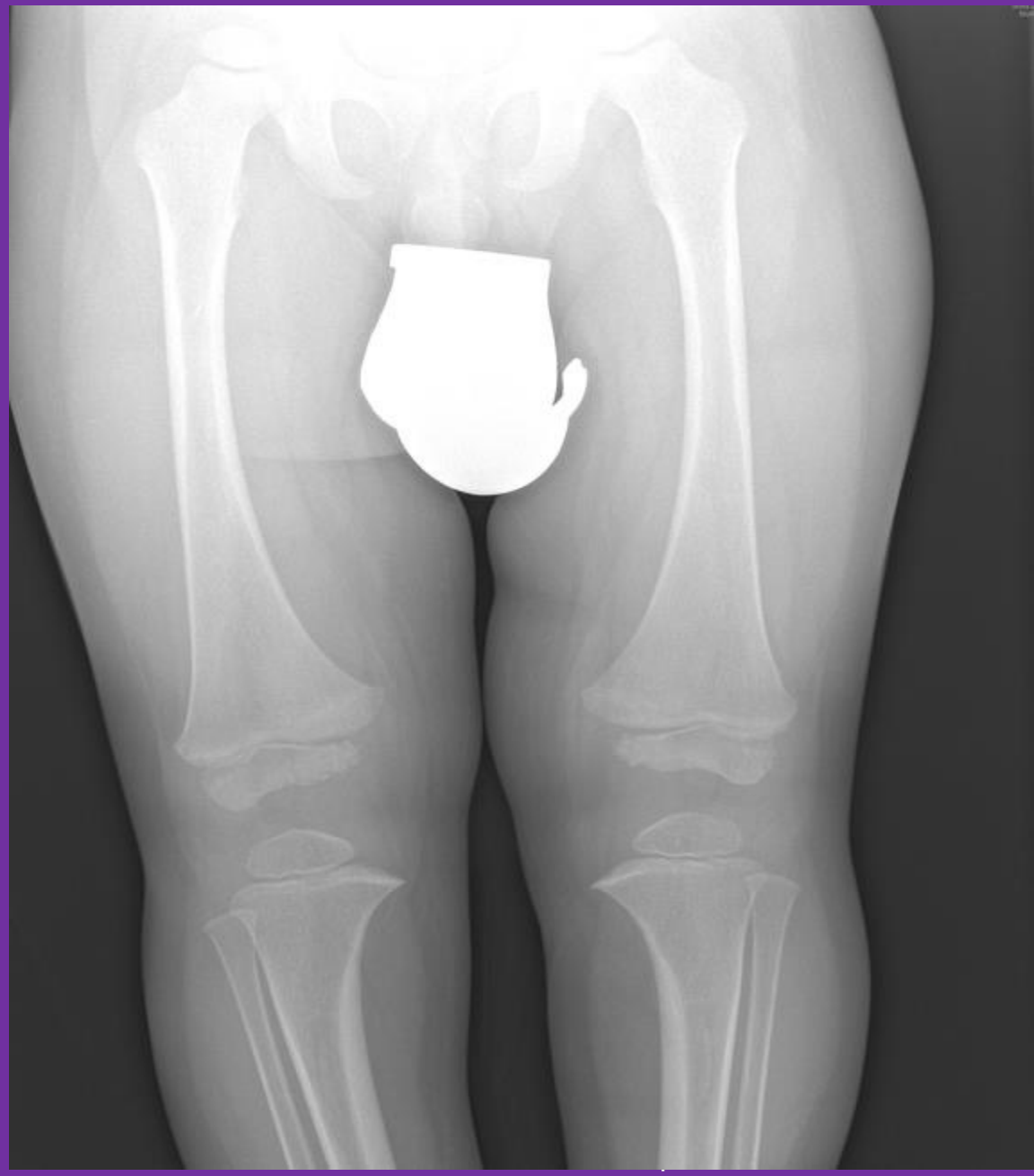

Tibia vara blount

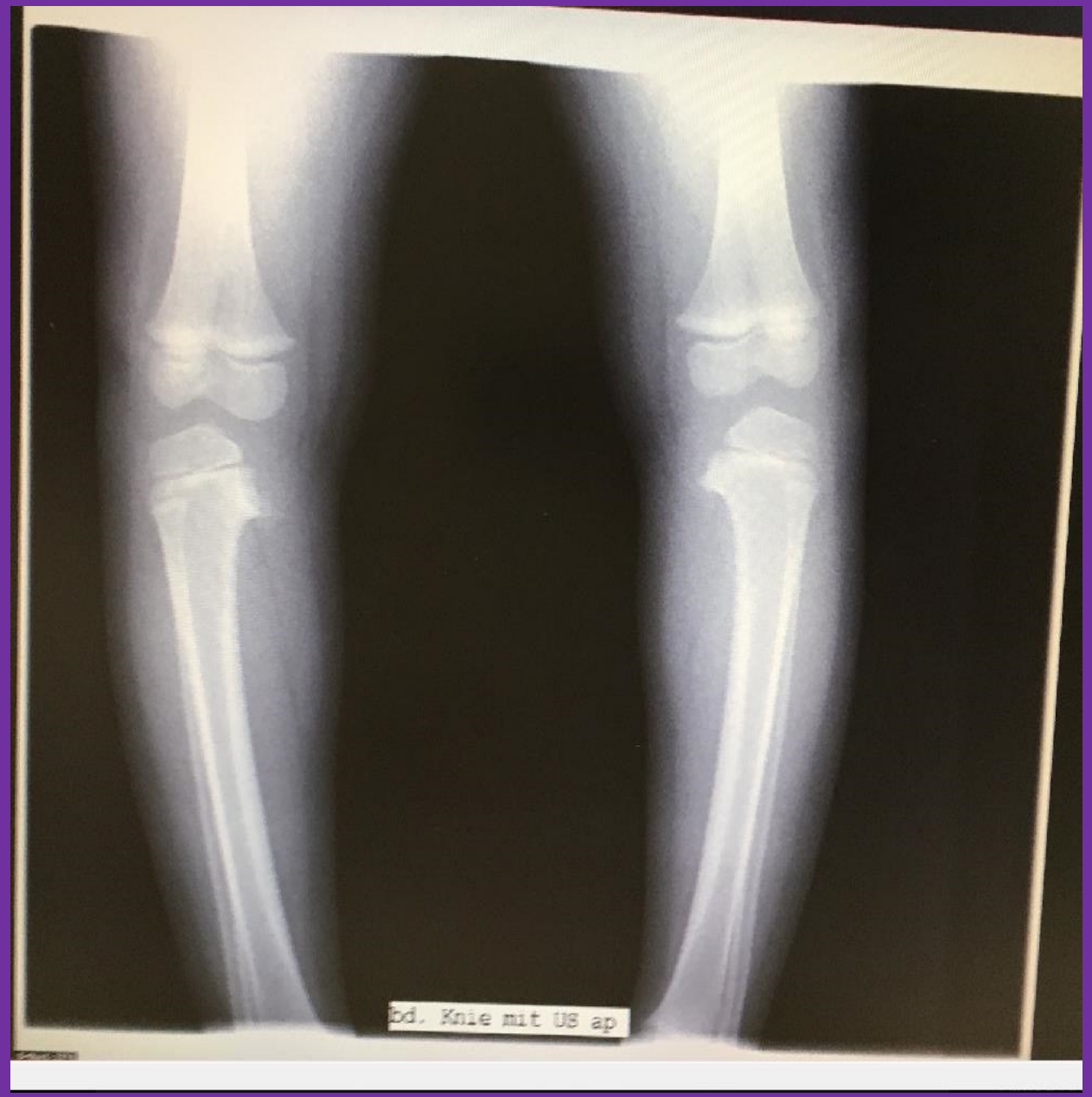

Tibia vara blount

Kind geboren am 10/2016
Röntgenbild: 8/2019, Kind 2 J. 10 Mon.

8/2019 Vorstellung beim niedergelassenen Orthopäden

- Tibia vara blount bds. re > li
- Femurkondylus medial re > li
- Überweisung an Kinderorthopädie
- Termin 9.10.2019
- 9.10.2019 Verordnung für Orthesen

sanitätshaus
püttmann

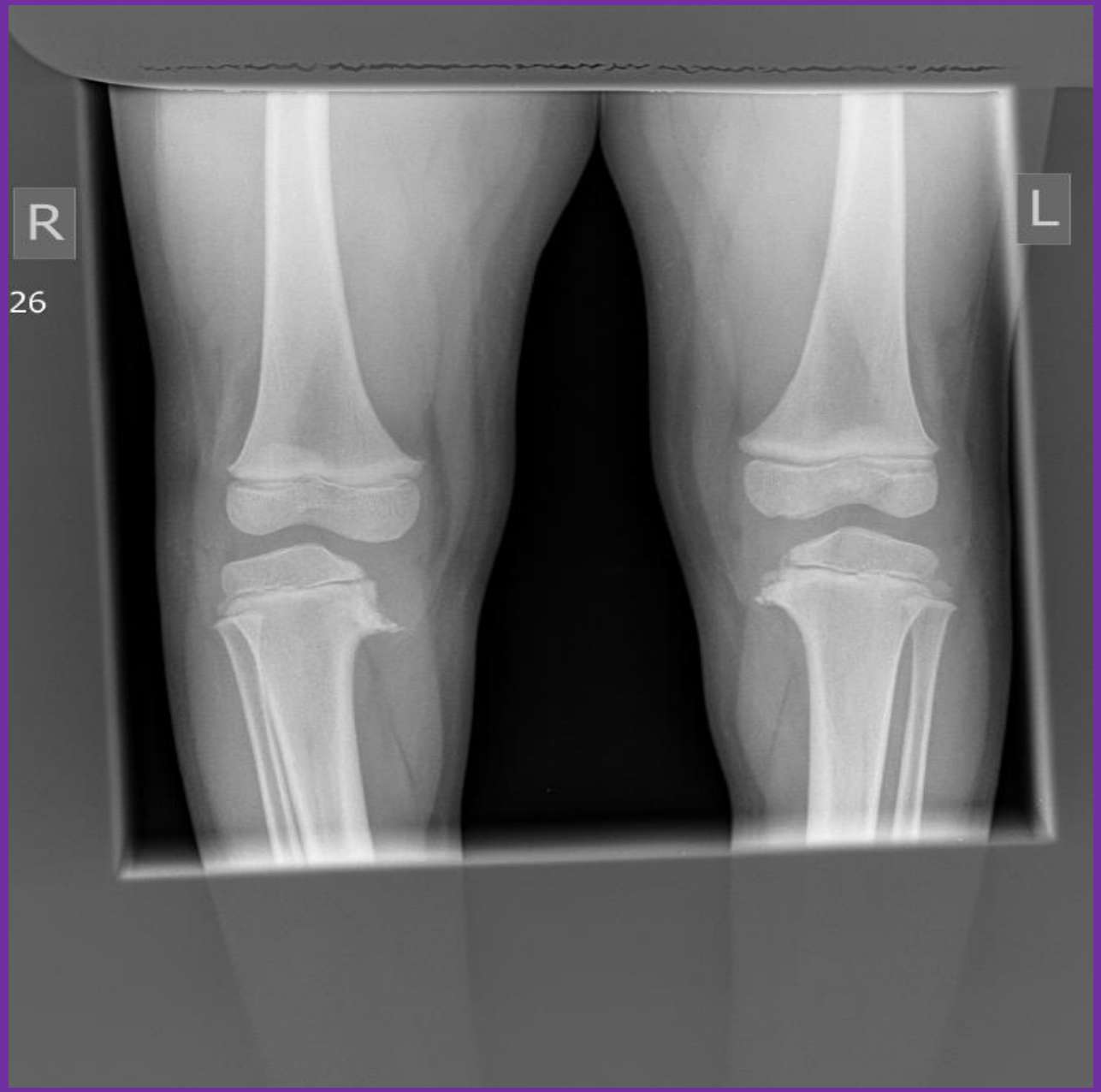

Kind geboren 10/2016
Tibia vara blount bds.
Röntgenbild: 2/2020, Kind 3 J. 4 Mon.

8/2019 Vorstellung beim Orthopäden

- 9.10.2019 Vorstellung Kinderorthopädie
- 9.10.2019 Verordnung für Orthesen
- 6.11.2019 Lieferung der Orthesen, „illegal“, da ohne Aussage der Krankenkasse
- Bild vom 2/2020, rechts unverändert, links deutlich verbessert dank Orthesentherapie
- 31.3.2020 Orthesen durch Kasse genehmigt
- Orthesen getragen mit Anpassungen bis Mitte 2021 (zu klein, Corona, Arzt im Ruhestand….)
- Normale Tragedauer zwischen 9 und 15 Monaten

Tibia vara blount

sanitätshaus
püttmann

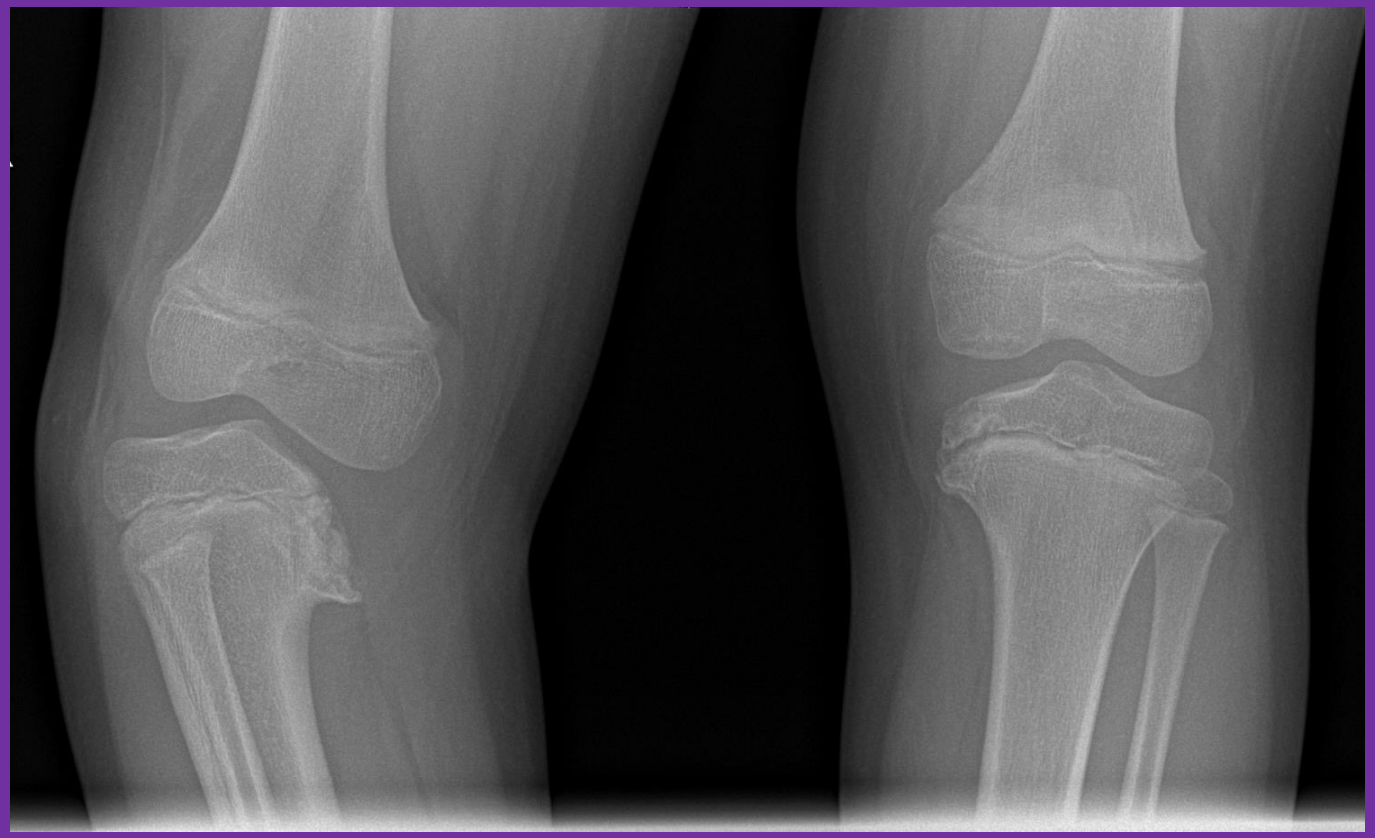

Kind geboren 10/2016
Tibia vara blount bds.
Röntgenbild: 5/2022, Kind 5 J. 7 Mon.

8/2019 Vorstellung beim Orthopäden

- Überweisung an Kinderorthopädie 9.10.2019
- Verordnung für Orthesen 9.10.2019
- Lieferung der Orthesen, „illegal“, da ohne Aussage der Krankenkasse, am 6.11.2019
- 2/2020 Wiedervorstellung Kinderorthopädie, unter Orthesentherapie rechts unverändert, links deutlich verbessert
- 31.3.2020 Orthesen durch Kasse genehmigt
- Orthesen getragen mit Anpassungen bis Mitte 2021
- Mai 2022 rechts irreparabel gestörte mediale Wachstumsfuge
- Links **erfolgreich** therapiert

Tibia vara blount

sanitätshaus püttmann

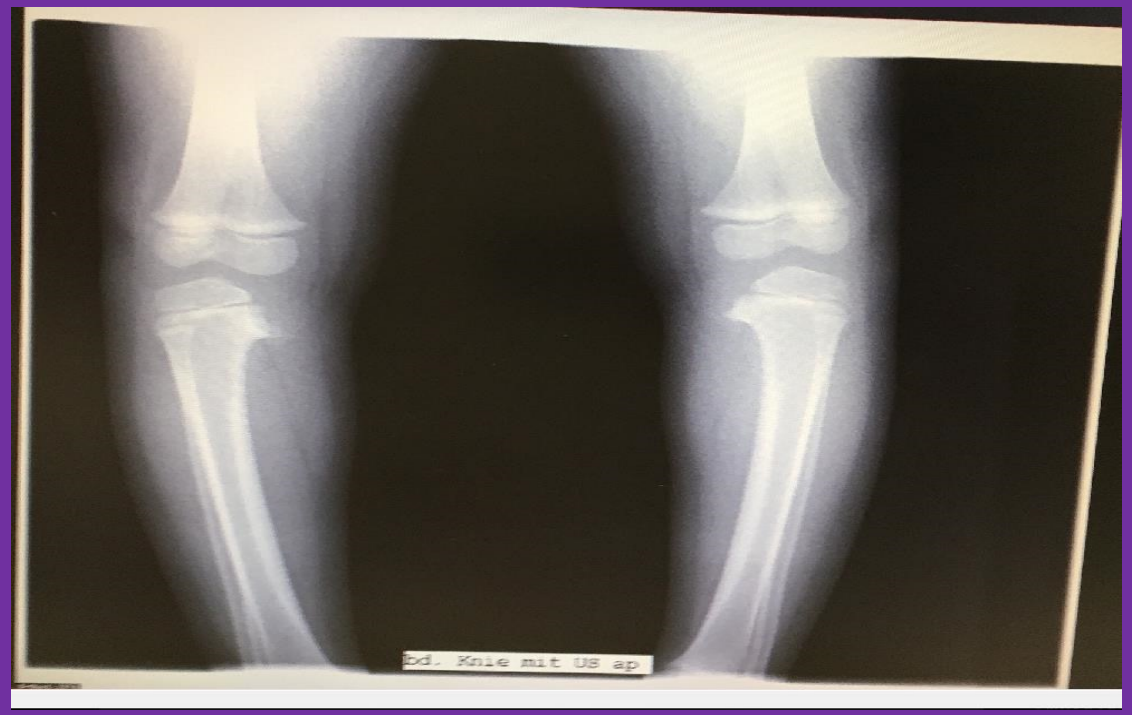

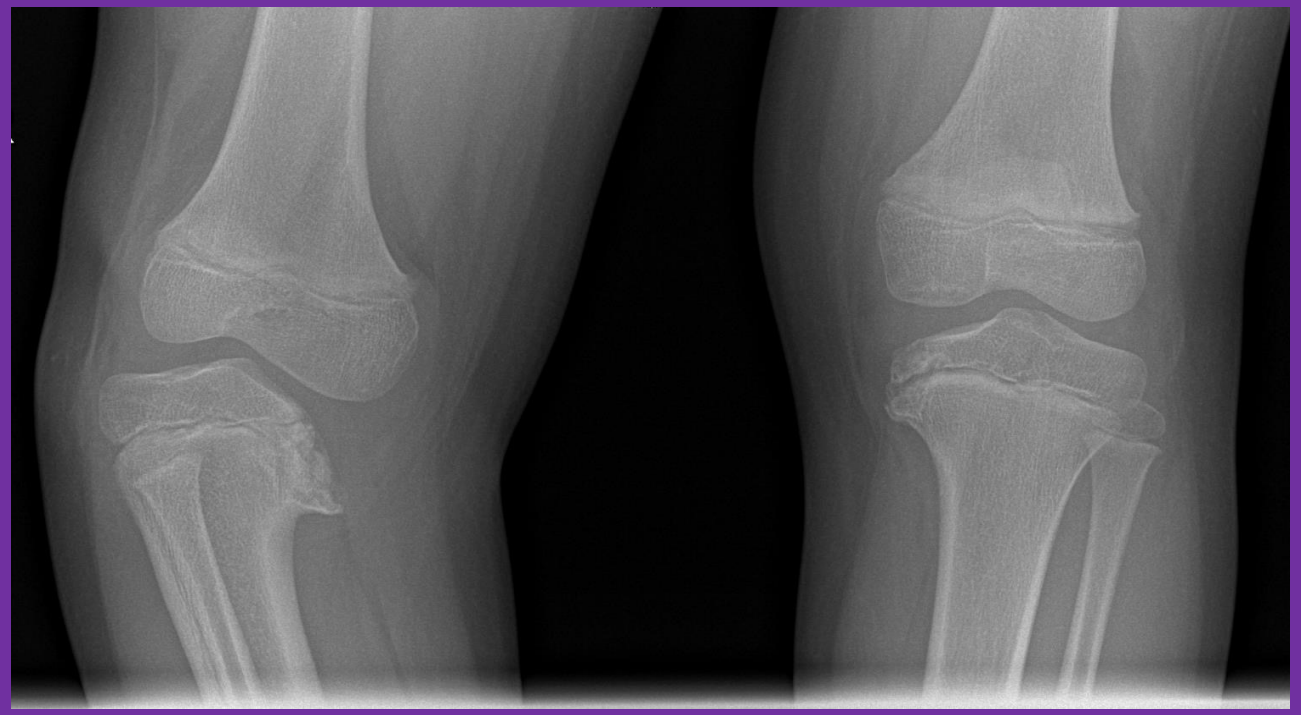

Fazit:
Wäre die Orthesenversorgung früher geschehen, hätte auch das rechte Knie therapiert werden können. Hätten wir auf die Genehmigung der Krankenkasse gewartet, wäre auch das linke Knie irreparabel geschädigt worden. Auf das rechte Knie warten mehrere Operationen, es wird nie vollfunktionsfähig.

Tibia vara blount

sanitätshaus püttmann